

# えがお

# EGAO

11 2015 November  
Volume 35



●鼠径ヘルニアとは？

♪出た～、出た～、腸が～♪・・・・・・・・・・・・・・・・古谷 圭

●性能は愛媛県でトップクラス

世界最高クラスのCTが仲間入り！・・・・・・・・山本 一雅

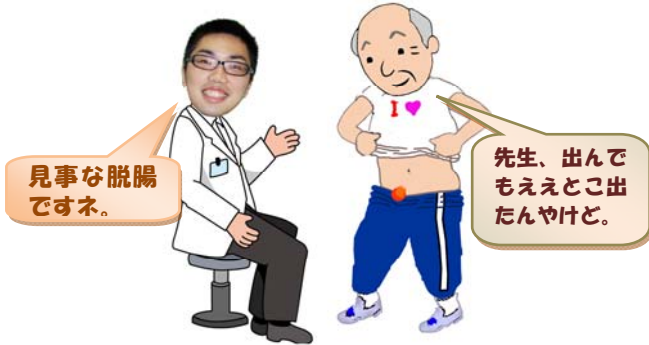
●お知らせ

外来診療担当医一覧、新入医師紹介 etc

## 鼠径ヘルニアとは？

「鼠径(そけい)」とは、太ももの付け根の部分のことをいい、「ヘルニア」とは、体の組織が正しい位置からはみ出した状態をいいます。

本来ならお腹の中にあるはずの腹膜や腸の一部が、多くの場合、鼠径部(足の付け根)の筋肉の膜(筋膜)の間から皮膚の下に飛び出す(ヘルニア)下腹部の病気です。一般的には「脱腸」と呼ばれている病気です。




赤ちゃんの頃、おなかの中にあつた精巣が成長するにつれて大人の位置に降りてきます。その通り道やおなかの壁・筋肉はもともと弱く、年をとるにつれておなかの圧力に負けて、飛び出してきます。

成人の鼠径ヘルニアは加齢により身体の組織が弱くなるのが原因で、特に40代以上の男性に多い傾向があります。男性に比べ女性は鼠径管のサイズが小さく、比較的腸が脱出しにくいと考えられています。

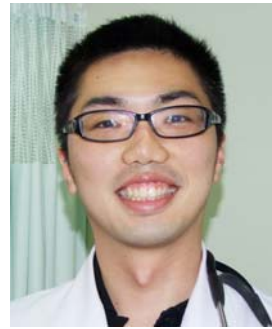また、腹圧のかかる力仕事に従事する人に多く見られます。その他、肥満、妊婦、咳をよくする方、便秘症の方も要注意ですのでお気をつけください。

## 命にかかわる事もアルゼンチン

次第に腸などの臓器が出てくるので不快感や痛みを伴ってきますが、基本的には見た目の問題です。不快感等を気にしない方であれば様子を見ても問題ありません。心配な方は診察いたしますのでお気軽に外科外来に来てください。



しかし、腫れが急に硬くなったり、膨れた部分が押さえても引っ込まなくなることがあり、お腹が痛くなったり吐いたりします。これは飛び出した脱腸部分が、筋肉でしめつけられ戻らなくなった状態で、ヘルニアの嵌頓(カントン)といいます。その場合は急いで手術をしなければ、腸が腐ってしまい、命にかかわることがあるので、



外科 古谷 圭

岐阜出身の古谷です。八幡浜の第一印象は、雰囲気のがんびりしていて優しい人が多い気がします。少しでも患者様の力になれるよう頑張ります。

- 趣味: ラグビー
- 好きなタイプ: 年上の人
- 至福の時: 風呂上りの一杯


すぐに病院受診をしてください。

また、そうなる前に予防的に治療(手術)することが良いとも考えられています。

## 安心して下さい、貼ってますから

おなかの弱くなった穴に腸がはまり込むので、物理的にふさぐしかありません。薬や保存療法といった治療方法ではなく手術になります。

お腹の壁(腹壁)に出来た穴にパッチをして腸が出てくるのを防ぎます。飛び出しているところにメスを入れて上からふさぐ方法が従来の方法ですが、最近では腹腔鏡(カメラ)でおなかの内側からふさぐ方法もあります。見方が違うだけで、目的はだいたい同じです。



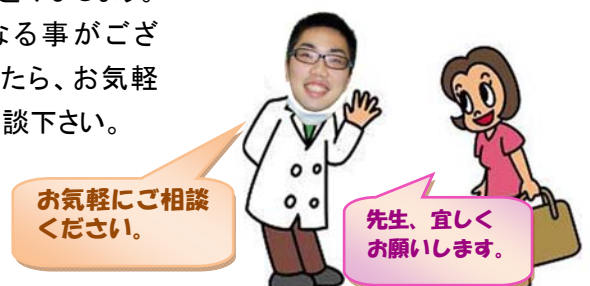悪い部分を切り取って、裏からパッチで補強します

## 術後はどうなるの？

手術にかかる時間はおよそ1時間30分程度で、翌日には、ご飯も食べられますし、順調にいけば術後3～4日で退院となります。

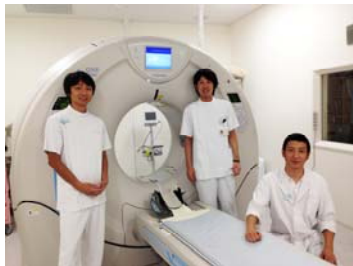日常生活や、座って行う仕事であれば退院後すぐに再開できますが、重たいものを持ったり、運動したり、階段を駆け上がったりと、腹圧がかかるような行為はしばらく避けましょう。

気になる事がございましたら、お気軽にご相談下さい。



# 世界最高クラスのCTが仲間入り！

## 画像診断機器が新しくなりました！！



皆様こんにちは～♪  
画像診断部の山本一雅です。

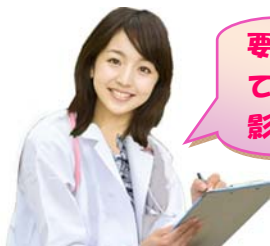今回、新病院建設に合わせて、10年以上当院で活躍していました画像診断機器を更新しましたので皆様に報告しますね～。

新しましたので皆様に報告しますね～。

## 性能は愛媛県でトップクラス

平成27年4月に愛媛県で初めて(四国内で2番目)、1回転0.4秒で3センチしか撮れなかったものが、0.275秒で16センチ撮影出来る世界最高クラスのCTが導入されました。

この機能により従来では7～10心拍程度の撮影により画像を合成していた心臓検査を、1心拍で全範囲撮影が可能となりました。また、小児などじっとできない小さいお子様も動きの影響を少なく撮影することが可能となりました。って説明が難しいですね(汗)すいません。



要するに、と～っても早く、と～ってもきれいに撮影できるようになりました

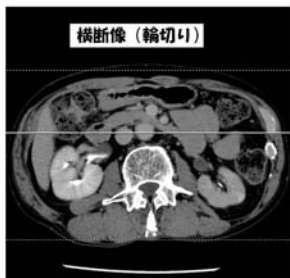
## そもそもCTってどんな検査なの？

CTというのはComputed Tomographyの略で、X線を利用し、輪切り画像を撮影しコンピューターで合成し、解りやすい画像に映し出すことができる装置のことです。

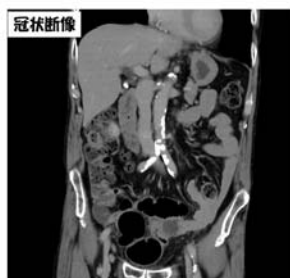CT検査では臓器や血管の形態、癌や出血、炎症など様々な病態を瞬時に撮影できます。

近年では、性能が向上し、とても薄くスライスすることでいろいろな断面を作成することが可能となりました。そしてその断面の情報からコンピューターで立体的な画像も作成することができます。

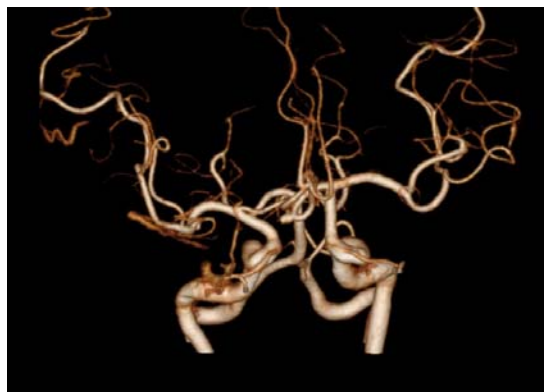## CTでいろいろ撮った画像を見てみよう！



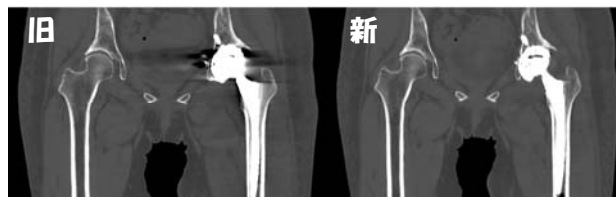お腹の横断面です。



お腹の前後の断面です。

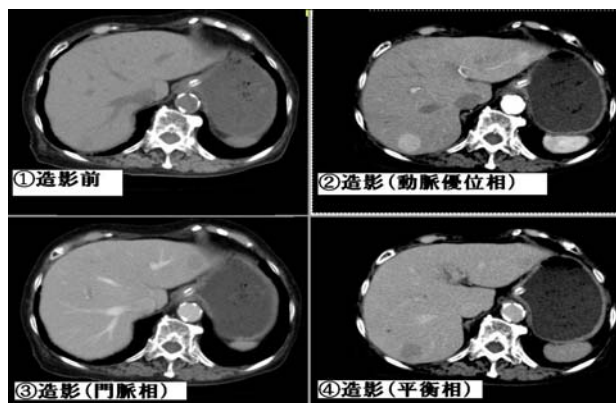


脳の血管です。1回転360度撮影で従来より鮮明な画像が撮れます。



人工股関節からの金属アーチファクト(骨頭周囲の黒く見える部分)が除去され、骨との関係がより鮮明に評価できます。

骨骨(コツコツ)努力したおかげですね♪



従来より少ない被ばく量で、コントラストの高い画像が撮影できます。特に経時的撮影で被ばく量が大きく低減されます。

まだまだお伝えしたいことはありますが、今回はここまでです。またの機械(機会)がありましたら宜しくお願いいたします。



画像診療部 山本一雅

診療放射線技師になり早5年目を迎えました。これからも先輩たちに少しでも追いつけるよう日々精進していく次第でございます。CTのスペシャリストを目指してこれからも頑張ります。

- 趣味: 野球、マラソン
- タイプ: 妻(新婚です)
- こだわり: 細マッチョ
- 好物: うどん

# 外来診療担当医一覧

診療科	受付時間		月	火	水	木	金
	午前	午後					
内科	8:30 ～ 11:00	科 に よ っ て 曜 日 、 時 間 が 異 な り ま す	八木・酒井	上村・仙波	仙波・酒井	酒井・八木	酒井・仙波
循環器科			高橋・上村(奇数週)	上村・高橋	川上	上村・榎本	榎本(奇数週)・大蔵(偶数週)
総合診療			越智	古川(第1週のみ)	休診	休診	本田・片山
整形外科			温泉川・糸谷・濱西	堀田・糸谷・岡本	濱西・岡本・温泉川	岡本・濱西・堀田	糸谷・堀田・温泉川
皮膚科			松田	松田	松田	松田	松田
泌尿器科			武田	角田	武田	柳原	角田
耳鼻咽喉科			佐々木	佐々木	佐々木	佐々木	佐々木
歯科口腔外科			合田(予約制)	休診	中城(予約制)	休診	浜川(予約制)
小児科	8:30～ 11:30		楠目・渡邊・[神経外来(偶数週)]日野	徳田・[専門外来(予約制)]楠目・渡邊	楠目・渡邊・[慢性外来(予約制)]徳田	徳田・[乳児健診/予防接種(予約制)]	渡邊・徳田・[循環器外来(奇数週)]高田
外科	8:30 ～ 11:00	なし	的場・渡邊	的場・古谷	友近・渡邊	的場・古谷	友近・渡邊
脳神経外科			河内	休診	河内	休診	田川/山下(隔週)
眼科			依光	依光	依光	休診	休診

- 担当医は変更になる場合がございます。ホームページアドレス <http://yawatanama-cgn.jp/>
- 内科の新患は、原則として、地域医療機関からの紹介による診療のみとなり、紹介状が必要になります。
- 受付時間は各診療科によって異なりますので、詳細につきましては当院(TEL22-3211)へお問い合わせください。

## 新入医師紹介



泌尿器科 角田俊雄

B級グルメ富士宮焼きそば発祥の地静岡県は富士宮市からやってきました角田です。市民の皆様の健康で快適な生活を送れるよう、一生懸命頑張りたいと思いますので、どうぞよろしくお願いいたします。

- 趣味: ソフトテニス
- 性格: 前向き、マイペース
- 幸せな時: 布団に入った時
- タイプの人: 美味しそうに食べる人

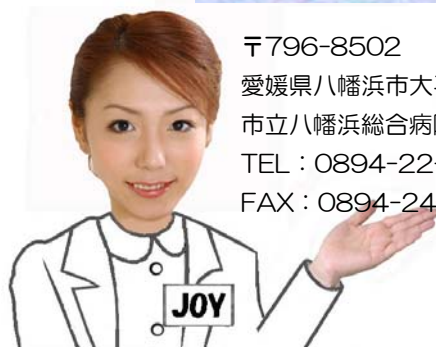## 緩和ケア認定看護師免許取得しました



看護師 大塚穂穂子

私の役割は、できるだけ患者様の苦痛を緩和し、その人らしく生きられるようにお手伝いをすることだと考えています。そのためには多職種によるチーム医療が必要です。ラグビーでよく使われている『ONE for ALL, ALL for ONE』、一人がみんなのために、みんなが一人のために～これがチーム医療の基本ではないかと思います。まだまだ資格を取得したばかりですが、これから患者様の為に少しでもお力になれるよう頑張っていきます。

## 当院へのACCESS



〒796-8502  
愛媛県八幡浜市大平1番耕地638番地  
市立八幡浜総合病院  
TEL: 0894-22-3211  
FAX: 0894-24-2563

